

## **Bucotomia Lateral Minimamente Invasiva em Equinos**

Minimally Invasive Buccotomy in Horses

### **MARTINS JUNIOR, Marcelo**

Faculdade de Jaguariúna

### **AMARAL, Gabriel Malvezi**

Faculdade de Jaguariúna

### **CASALECCHI, Fernanda**

Professora Orientadora

**Resumo:** A odontologia equina é uma área da medicina veterinária que vem crescendo cada vez mais rápido, portanto, este trabalho tem como objetivo principal apresentar uma revisão bibliográfica sobre todas as etapas de uma Bucotomia Lateral Minimamente Invasiva em equinos, assim como apresentar seus princípios, baseando-se na anatomia, na qual o conhecimento das estruturas se faz importante para evitar possíveis complicações futuras da espécie em questão. O conhecimento detalhado para realizar a anestesia correta deste procedimento também foi estudado e descrito ao longo deste trabalho, com o objetivo de apresentar os fármacos e suas respectivas doses e locais de aplicação, se mostrando necessário para cumprir-se o procedimento com eficácia. A qualidade dos procedimentos cirúrgicos vem se alterando de forma progressiva com o intuito de evitar complicações cirúrgicas maiores. A bucotomia lateral minimamente invasiva tem o intuito de auxiliar na extração de elementos dentários com coroa clínica fraturada, coroa clínica não existente e elemento deslocado e, que a extração intra-oral é inviável .

**Palavras-chave:** Extração, Minimamente Invasivo, Odontologia Equina.

**Abstract:** Equine dentistry is an area of veterinary medicine that is growing quickly, therefore, the main purpose of this work is to review all stages of a minimally invasive bucotomy in horses, and present their principles, based on the anatomy, which knowledge of the structures is important to

prevent possible future complications of the species concerned. The detailed knowledge to perform the correct anesthetic of this procedure was also studied and described through this work, in order to introduce drugs, their dosage and application sites, showing required to achieve it procedure effectively. The quality of surgical procedures has been changing gradually in order to avoid larger and worst complicated surgical complications. Minimally invasive bucotomy aims to assist in the extraction of check teeth with fractured clinical crown, not existing clinical crown and moved check teeth and the intraoral extraction is unfeasible.

**Key-word:** Extraction, Minimally Invasive, Equine Dentistry.

## INTRODUÇÃO

A Odontologia Equina é uma área atualmente crescente no meio dos médicos veterinários que trabalham com cavalos e foi consideravelmente comparada com a odontologia humana e determinada como ainda uma área carente em pesquisas sendo que isso encorajou muitos médicos veterinários a evoluírem a qualidade dos trabalhos e pesquisas sobre o tratamento dental em equinos.

Os tratamentos odontológicos em equinos tiveram uma grande evolução nos últimos dez anos devido a maior qualidade dos equipamentos odontológicos, o melhor conhecimento das sedações, analgesias e bloqueios perineurais, o aumento das pesquisas sobre as patologias orais, maior conhecimento da anatomia e a fisiologia do cavalo. A qualidade do diagnóstico com exames complementares aumentou com a inclusão de endoscopias orais e tomografia computadorizada (NICHOLLS, 2014). Atualmente a odontologia não é mais apenas tirar pontas de esmalte dentário, agora os cavalos podem receber tratamentos específicos e de alta qualidade melhorando a sua saúde oral.

Com a evolução da anestesia nos últimos 20 anos, hoje é possível realizar varias cirurgias em estação nos equinos, tendo economia no valor das cirurgias e recuperação mais rápida no pós cirúrgico (BLADON, 2013), se

enquadrando nessa evolução os trabalhos da odontologia equina, principalmente a área de exodontia.

Segundo Dixon (1997), as patologias orais de equinos são de grande importância, mas ainda envolvendo apenas 10% do tempo do trabalho dos médicos veterinários. Um exame da cavidade oral faz parte de um exame físico geral do cavalo, mas não é o suficiente para identificar problemas maiores nos dentes ou da cavidade oral. Os proprietários não conseguem identificar um problema dentário até que o cavalo demonstre muita dor ou desconforto. Podem ser identificados por sinais clínicos específicos e também quando são refletidos em algum sistema do corpo do cavalo (EASLEY, 2011).

Potros podem ter vários problemas dentários as erupções incompletas ou fora do tempo, que podem vir a causar modificações craniofaciais e maloclusões (DIXON, 2011), o que demonstra definitivamente que um exame completo da cavidade oral desde o início da vida do animal é de extrema importância para identificar o quanto antes problemas dentários ou da cavidade oral para assim tratá-los e o animal não ter maiores problemas futuros.

Há casos de extrações intra-orais descritos por Merillat por volta de 1906. A extração de um elemento dentário pela técnica de repulsão era a mais utilizada até 1990, onde é realizado uma trepanação ou uma sinustomia (EASLEY, 2011), mas ela tem maiores complicações quando comparada as extrações intra-orais que podem ser realizadas com o cavalo em estação, administrando apenas sedativos e analgésicos, aplicando anestesia local e perineural e as complicações no pós-operatório são menores (SIMHOFER, 2013).

Em casos de exodontia, o dente deve ser bem analisado antes de se realizar qualquer tipo de extração. Deve se pensar antes em todos os métodos que a odontologia fornece, como tratamento periodontal e ou endodontia, pensando em preservar o elemento dentário e não em extração (EASLEY, 2012).

Existe várias técnicas de extrações orais para os equinos e cada uma pode se enquadrar a cada caso. A técnica a ser usada em cada caso depende da experiência do cirurgião, das condições que o dente se apresenta e da condição clínica presente do animal (RAWLINSON, 2013).

Segundo Easley (2012) e Rawlinson (2013), as indicações para extrações dentárias são: fraturas dentárias com perda de coroa clínica e fraturas de raiz, exposição pulpar e infecção apical com reação secundária de osteomielite, doenças periodontais com apresentação de diastema, malformação dentária, dente supranumerário, maloclusão, dentes decíduos retidos, sinusite causando um problema dentário devido a posição anatômica, trauma oclusal e neoplasias.

Quando escolhida uma técnica de extração via intra-oral, por ser uma técnica com menores complicações no pós-operatório, ela pode ter complicações no trans-operatório que pode dificultar ou impedir a continuação da cirurgia, como quando a coroa clínica ou o dente por completo vem a fraturar. Então a técnica de cirurgia transbucal minimamente invasiva ou bucotomia minimamente invasiva pode auxiliar nas cirurgias em que houve complicações (STOLL, 2011).

O presente trabalho tem como objetivo realizar uma revisão sobre técnica de extração transbucal lateral minimamente invasiva, revisando a anatomia necessária para a realização da cirurgia e o procedimento anestésico possibilitando a cirurgia em estação.

## ANATOMIA

O cavalo é classificado como hipsodonte, apresentando coroa clínica que é porção visível na cavidade oral, coroa de reserva longa e raiz que está presente no interior do osso alveolar e, continuam erupcionando durante toda a vida (KLUGH, 2010).

Também são classificados como gnátostomas por possuírem uma mandíbula móvel. São heterodontes, o que significa que apresentam elementos dentários diferentes em relação ao formato, como os incisivos, caninos, pré-molares e molares (PEYER, 1968).

Os equinos apresentam quatro tipos morfológicos diferentes de elementos dentários: incisivos (I), caninos (C), pré-molares (PM) e molares (M). Os caninos quando estão presentes na cavidade oral ficam localizados caudalmente aos incisivos, no diastema fisiológico que apresenta a cavidade oral equina. Após esse diastema fisiológico localizam-se todos os outros elementos dentários: pré-molares e molares. Os dentes incisivos e pré-molares

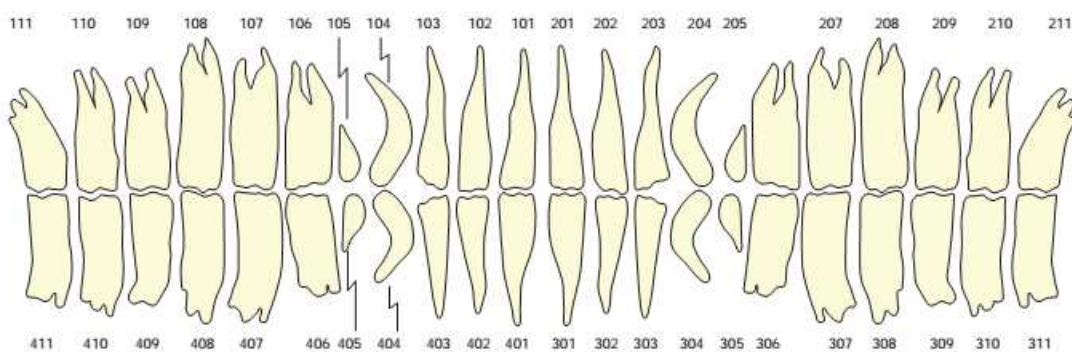
são os únicos que apresentam dentição decídua, sendo que os molares apresentam apenas dentição permanente (DIXON, 2011). Os caninos decíduos são vestigiais e não chegam a erupcionar. Para a visualização dos decíduos são necessárias imagens radiográficas (DIXON, 2011).

Segundo Du Toit (2006), os cavalos apresentam 24 dentes decíduos e 36-44 dentes permanentes. A fórmula dos elementos dentários do equino é a seguinte:

Decíduos:  $2 \times (I \ 3/3, C \ 0/0, PM \ 3/3) = 24$

Permanentes:  $2 \times (I \ 3/3, C0-1/0-1, PM \ 3-4/3, M \ 3/3) = 36-44$

O Dr. Michael Floyd em 1991 foi o pioneiro na introdução do sistema Triadan na odontologia equina (FLOYD, 1991). Triadan é um sistema numérico de identificação dos elementos dentários. O sistema divide a cavidade oral em 4 quadrantes, se iniciando na hemiarcada maxilar direita e partindo daí em sentido horário, sendo onde a hemiarcada maxilar esquerda é o número dois, a hemiarcada mandibular esquerda é número 3 e por último, a hemiarcada mandibular direita é o número 4 (DU TOIT, 2006) (Figura 1). Os dentes decíduos são identificados igualmente aos permanentes, apenas alterando os prefixos dos decimais para 5-8 para os quatro quadrantes (EASLEY, 2010).



**Figura 1:** Esquema dos elementos dentários equinos demonstrando o sistema Triadan com todos os dentes permanentes possíveis na cavidade oral equina. Fonte: Easley, 2010.

A técnica de bucotomia exige um conhecimento anatômico da cabeça do equino, pois o trocarte de onde passarão todos os instrumentos para a extração ficará inserido entre estruturas anatômicas importantes que se lesionadas podem causar grandes danos ao cavalo. As estruturas são as seguintes:

1. Ramo do nervo facial,

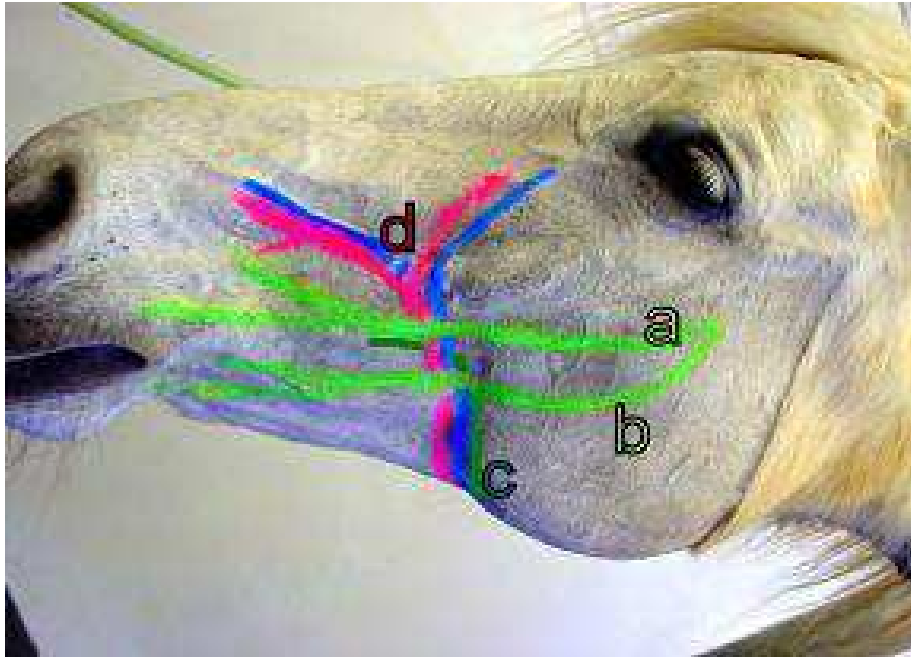
2. Artéria e veia facial,
3. Ducto parotídeo.

Em alguns casos o acesso será entre os ramos dorsal e ventral do nervo facial e, rostral ou caudal a artéria facial (STOLL, 2011).

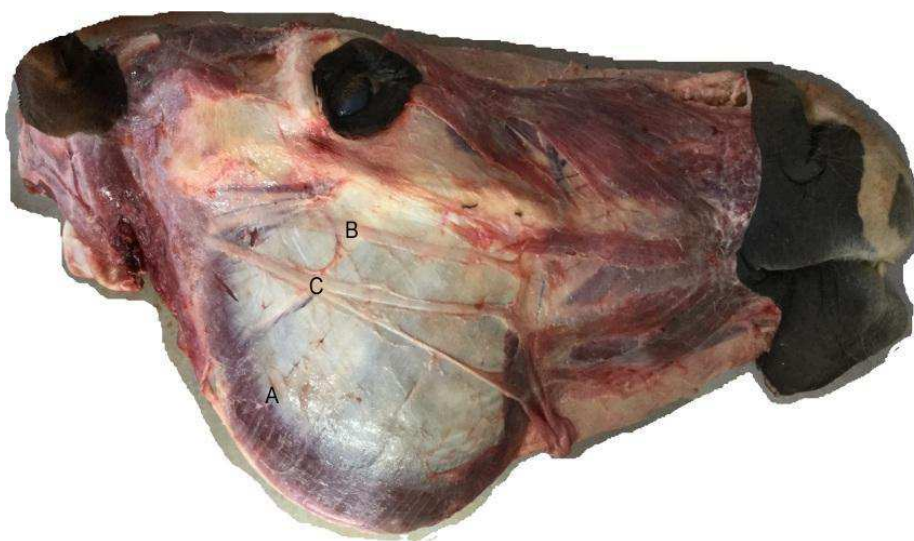Em alguns animais, essas estruturas são facilmente encontradas pela palpação digital. O ducto parotídeo pode ser acessado intra-oral por um cateter na papila oral, tendo maior ajuda para encontra-la na face exterior (STOLL, 2011). Quando as estruturas são encontradas, para facilitar o acesso sem danificá-las, pode ser usada uma caneta para demarcar as estruturas (Figura 2) (STOLL, 2011).

Segundo O'Neil (2011), em um estudo com 114 cavalos que passaram pela cirurgia de bucotomia minimamente invasiva, 9 cavalos tiveram trauma no nervo facial e 3 animais com trauma permanente do nervo facial com a queda dos lábios inferiores.

Quando há um acesso caudal à artéria facial, o músculo masseter, responsável pela mastigação, é perfurado, sendo que os ramos dorsal e ventral do nervo facial ficam sobre o músculo masseter (ORSINI; SACK, 2003) (Figura 3).



**Figura 2:** Imagem demonstra no animal as estruturas que devem ser identificadas antes da cirurgia para não serem danificadas: (a) ramo dorsal e (b) ramo ventral do nervo facial, (c) ducto parotídeo, (d) artéria e veia fácil. Fonte: Stoll, 2011.



**Figura 3:** Cabeça equina dissecada demonstrando as estruturas (A) músculo masseter, (B) ramo dorsal do nervo facial e (C) ramo ventral do nervo facial. Fonte: Martins, 2016.

## ANESTESIA

Na rotina das cirurgias de bucotomia lateral minimamente invasiva é realizada uma sedação em estação (STOLL, 2011), utilizando medicações,

anestésicos e analgésicos, que controle a dor do animal nessa situação cirúrgica. Os agentes medicamentosos que podem ser utilizados é anestesia local ou perineural, opióides, alfa2 agonista, anti-inflamatórios não esteroidais (AINEs) e corticosteroides (VALVERDE, 2006).

Os fármacos de escolha para a cirurgia são cloridato de detomidina 1% e butorfanol, que se enquadram nas classes alfa2 agonista e opióide, respectivamente (STOLL, 2006). As associações desses dois fármacos realizam uma sedação e analgesia de maior qualidade do que quando são utilizados de forma isolada. Dessa forma associada, as doses podem ser diminuídas e reduzir futuros problemas clínicos no trans-cirúrgico (TAYLOR; CLARKE, 2009). A associação dos alfa2 agonistas com os opióides causa uma sedação e analgesia mais potente. Raramente o animal vem a decúbito com o protocolo, mas é possível se as doses utilizadas forem elevadas para o animal. Os sinais clínicos de quando utilizados esses sedativos são: afastamento dos membros, cabeça baixa, aumento da pressão arterial (sendo um efeito transitório), bradicardia, depressão respiratória, sudorese, micção profunda e diminuição da motilidade do trato gastrointestinal (TAYLOR; CLARKE, 2009).

A anestesia é realizada por infusão contínua, possibilitando uma sedação constante em estação do animal durante o decorrer de toda a cirurgia. Inicialmente, o animal é sedado com uma dose em bolus de detomidina (0,01-0,02 mg/Kg) e butorfanol (0,02 mg/Kg) (TAYLOR; CLARKE, 2009). Em seguida é inserido um cateter para possibilitar a infusão contínua intra-venosa. Em um frasco de 1000 ml de solução NaCl 0,9% (solução fisiológica) é inserido 60mg de detomidina, na velocidade de uma gota por segundo dependendo do efeito esperado e das ações do animal durante o trans-cirúrgico (STOLL, 2011). Se o animal apresentar muito movimento da língua atrapalhando a cirurgia, pode ser administrado diazepam (0,5-1 mg/100Kg/IV) para diminuir o tônus muscular da língua (STOLL, 2011).

A Bucotomia lateral minimamente invasiva é realizada em todos os dentes maxilares, ou seja, pré-molares e molares das arcadas de número 1 e 2 (SIMHOFER, 2013). Portanto, o bloqueio anestésico utilizado é o bloqueio do nervo maxilar, utilizando um cateter espinhal de 20-22 gauge inserido ventralmente ao processo zigomático, ao final da crista transversal facial e no terço caudal da comissura do olho, em uma posição de 90° (SCHUMACHER et

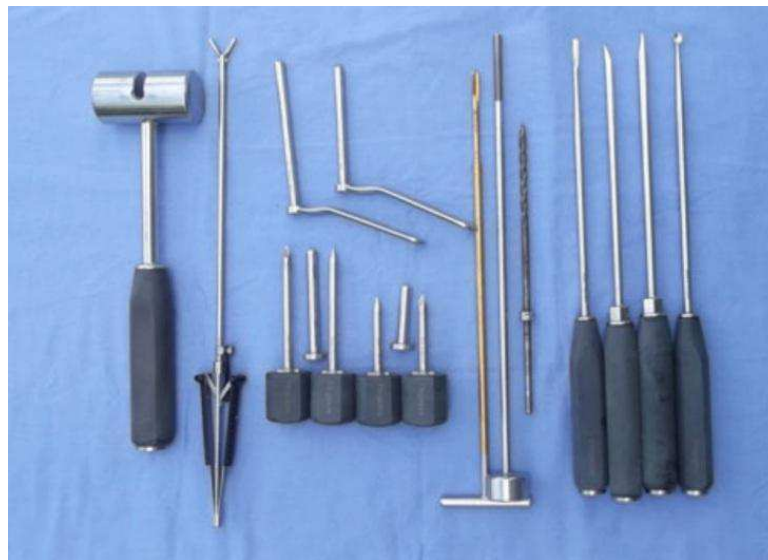

al., 2011). O cateter vai ser inserido até a fossa pterigopalatina, com uma profundidade de 5 a 6,5 cm. É injetado de 15 a 20 ml de solução anestésica local (SCHUMACHER et al., 2011).

## BUCOTOMIA LATERAL MINIMAMENTE INVASIVA

A bucotomia lateral minimamente invasiva é uma opção para não utilizar a trepanação e repulsão nos casos onde não há presença de coroa clinica, fratura de coroa clinica e deslocamento do elemento dentário afetado, e não existe condições para uma extração intra-oral utilizando fórceps (STOLL, 2011).

O material utilizado para a técnica de bucotomia é específico e deve ser limpo e esterilizado antes da cirurgia (SIMHOFER, 2013; STOLL, 2011) (figura 4).



**Figura 4:** Material específico completo para realizar a técnica de bucotomia lateral minimamente invasiva. Fonte: Easley, 2012.

A técnica pode ser realizada com o animal em estação com sedação e/ou anestesia geral (EASLEY, 2012).

Após a preparação do local cirúrgico da abertura lateral para o início da técnica e preparação anestésica, devem ser localizadas as estruturas anatômicas vitais presentes na face lateral da cabeça do equino que são: o ramo dorsal e o ramo ventral do nervo facial, ducto parotídeo e, artéria e veia

facial (STOLL, 2011). A incisão deve ser realizada em sentido horizontal entre as estruturas vitais citadas no tamanho de 5-6mm permitindo a entrada do trocarter romba (sem corte) em sentido ao elemento dentário afetado e em seguida o trocarter pontiagudo perfura a mucosa oral (EASLEY, 2012). Dependendo do elemento dentário afetado, o trocarter pode perfurar tecidos mais delgados quando mais rostral a face (músculo bucinador) ou mais espesso quando mais caudal a face (músculo masseter) (SIMHOFER, 2013). Segundo Simhofer (2013), para diminuir o trauma na abertura lateral de subcutâneo, músculo e mucosa oral pode ser usado uma tesoura Metzenbaum.

O comprimento do trocarter romba utilizado deve ser menor quando mais rostral a face e maior quando caudal a face devido a largura das estruturas envolvidas e, esse trocarter depois de introduzido deve permanecer até o final da cirurgia protegendo o local dos instrumentos introduzidos durante a cirurgia (SIMHOFER, 2013; STOLL, 2011) (figura 5).



**Figura 5:** Trocarter romba inserido entre as estruturas anatomicas vitais da face lateral do equino. Esse trocarter permanece até o término da cirurgia. Fonte: Stoll, 2011.

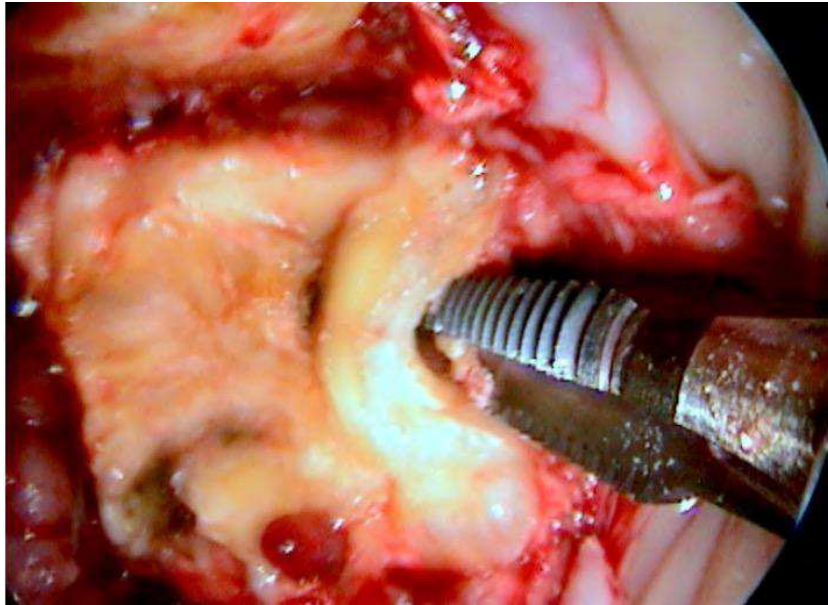
Partindo dos princípios da extração intra-oral, deve ser utilizado elevadores dentais para facilitar a luxação dos ligamentos periodontais (sindesmotomia) do fragmento a ser extraído, posicionando esses elevadores no trocarter que está inserido na face do animal. Os elevadores devem se posicionar na face mesial e distal do elemento dentário (STOLL, 2011).

Para facilitar a visualização do procedimento realizado no interior da cavidade, deve ser usado um espelho odontológico, um boroscópio ou um oroscópio (EASLEY, 2012).

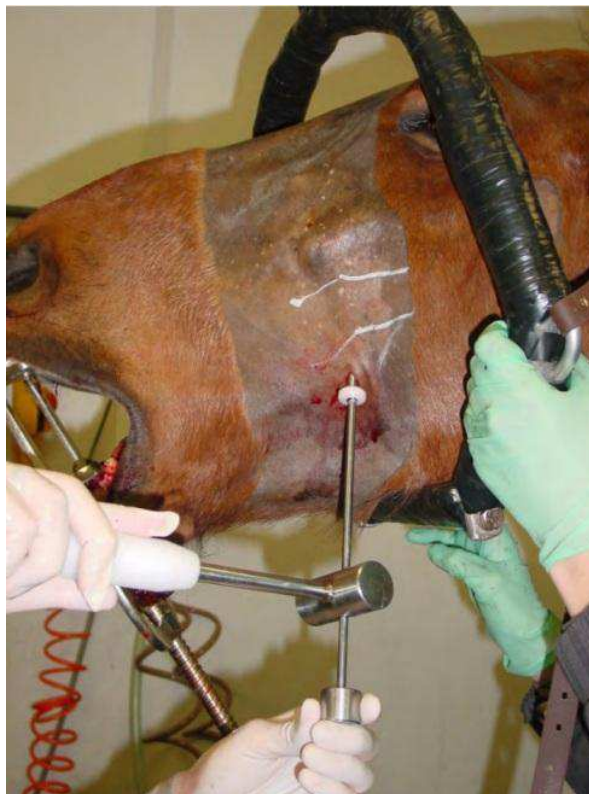Após a sindesmotomia, deve ser iniciado a perfuração do elemento dentário com brocas de 3-5mm de diâmetro (SIMHOFER, 2013). Utilizando uma furadeira e uma broca de 3mm de diâmetro, é realizado a primeira perfuração no dente, tentando sempre ficar em uma posição de 90° em relação a face oclusal do elemento dentário afetado. Após a primeira perfuração, é utilizado outra broca de 5mm para aumentar o diâmetro do furo no elemento dentário (STOLL, 2011).

A profundidade da perfuração deve ser controlada: se o dente for pequeno, deve ser utilizado o comprimento de toda a coroa de reserva existente e, se o dente for longo, deve ser perfurado apenas 40mm do elemento dentário (STOLL, 2011). A profundidade pode ser controlada com o auxílio de imagens radiográficas durante o procedimento cirúrgico (SIMHOFER, 2013).

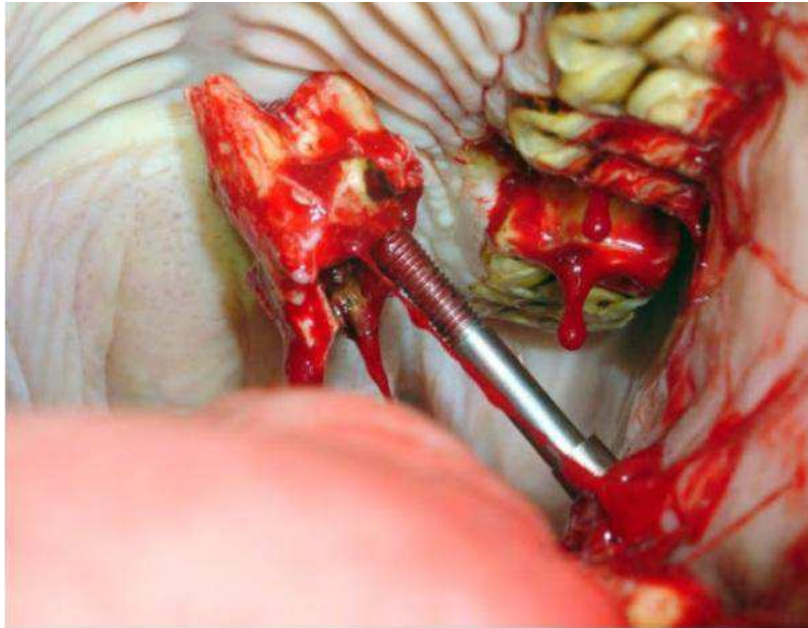
Para finalizar a extração, é introduzido um parafuso de 6mm de diâmetro no elemento dentário até a profundidade necessária criada pela broca (figura 6). Na porção de restante do parafuso que fica no exterior da cavidade oral, é posicionado um martelo que fará a tração no sentido vertical para extrair o dente (figura 7). O martelo é batido varias vezes no parafuso até que o elemento dentário seja extraído (STOLL, 2011) (figura 8).



**Figura 6:** Parafuso de 6mm de diâmetro sendo posicionado no elemento dentário para ser extraído. Imagem realizada por um ooscópio. Fonte: Stoll, 2011.



**Figura 7:** Martelo posicionado no parafuso e realizando a tração no sentido vertical para extrair o elemento dentário afetado. Fonte: Stoll, 2011.



**Figura 8:** Elemento dentário após extração pela técnica de bucotomia lateral minimamente invasiva. Fonte: Stoll, 2011.

Após a extração, o alvéolo deve ser inspecionado cuidadosamente e lavado para que não reste nenhum fragmento que impossibilite a cicatrização correta (SIMHOFER, 2013).

O alvéolo deve ser fechado com gaze embebido de iodo tópico ou como for a escolha do cirurgião (STOLL, 2011). Na incisão de pele deve realizar uma sutura simples separada com fio 2-0 não absorvível (SIMHOFER, 2013). Os pontos podem ser retirados após 10 a 14 dias da cirurgia e para prevenir uma infecção, deve ser realizado uma antibioticoterapia por no mínimo 6 dias com o antibiótico de eleição do cirurgião (STOLL, 2011).

### **Considerações finais**

A evolução cirúrgica na medicina veterinária vem aumentando a qualidade dos procedimentos realizados. Maiores números de cirurgias realizadas em estação, sedações e analgesias específicas e potentes e cirurgias minimamente invasivas que evitam maiores complicações durante e depois da cirurgia. A técnica de bucotomia lateral minimamente invasiva auxilia na extração de elementos dentários com coroa clinica fraturada, coroa clinica não existente ou elemento deslocado evitando alguma complicação existente nas cirurgias invasivas como trepanação. A técnica de bucotomia lateral requer

treinamento para evitar problemas no trans-cirúrgico, material específico e atenção aos detalhes anatômicos da face lateral do equino, onde existe estruturas vitais anatômicas. É uma cirurgia que permite ser realizada em uma clínica ou na propriedade onde se aloja o animal, respeitando sempre a limpeza e antissepsia da cirurgia. O treinamento e conhecimento do cirurgião é fundamental para realizar toda a técnica de bucotomia, tanto como para optar pela mesma.

## **Referências**

BLADON, B. **Standing surgery – when and why**. Manchester, United Kingdom: British Equine Veterinary Association (BEVA), 2013.

DIXON, P.M. **Developmental Craniofacial Abnormalities and Disorders of Development and Eruption of the Teeth**. Albuquerque, NM, USA: American Association of Equine Practitioners (AAEP), 2011.

DIXON, P. M. **Dental Disease**. In: Robinson N. E. Current therapy in equine medicine 4. Philadelphia: WB Saunders, 1997. P. 149-153.

DOHERTY, T.; VALVERDE, A. **Manual of Equine Anesthesia and Analgesia**. 1ª edição, pag. 300, Oxford, UK: Blackwell Publishing Ltd, 2006.

DU TOIT, N. **Gross Equine Dentition and Their Supporting Structures**. Indianapolis, IN, USA: American Association of Equine Practitioners (AAEP), 2006.

EASLEY, J.; DIXON, M.P.; SCHUMACHER, J. **Equine Dentistry**. 3ª edição, Philadelphia, USA: Saunders Elsevier, 2006.

EASLEY, J. **Dental Repulsion**. Albuquerque, NM, USA: American Association of Equine Practitioners (AAEP), 2011.

EASLEY, J.K. **Equine Intraoral Cheek Tooth Extraction**. Anaheim, CA, USA: American Association of Equine Practitioners (AAEP), 2012.

EASLEY, J.K. **Equine Intraoral Cheek Tooth Extraction**. Anaheim, CA, USA: American Association of Equine Practitioners (AAEP), 2012.

EASLEY, J. **Oral and Dental Examination**. Albuquerque, NM, USA: American Association of Equine Practitioners (AAEP), 2011..

- FOYD, M.R. **The modified Triadan system: nomenclature for veterinary dentistry.** Journal of Veterinary Dentistry 1991: 8(4); 18–19.
- KLUGH, David O. **Principles of Equine Dentistry.** CRC Press, 2010, pag 7.
- MOYER, M.; SCHUMACHER, J.; SCHUMACER, J., **Equine Joint Injection and Regional Anesthesia.** 1ª edição, pag. 120-121, Chadds Ford, PA, USA: Academic Veterinary Solutions, 2011.
- NICHOLLS, V. **Advances in general practice dentistry.** Birmingham, United Kingdom: British Equine Veterinary Association (BEVA), 2014
- O'Neill HD, BoussauwB, Blandon BM, et al: **Extraction of cheek teeth using a lateral buccotomy approach in 114 horses (1999-2009).** Equine Vet J 2011;43:348-353
- ORSINI,P. G.; SACK, W. O., **Rooney's Guide to the Dissection of the Horse,** 7ª edição, pag. 153-155, Ithaca, New York, USA: Veterinary Textbooks, 2003.
- PEYER, B. **Comparative Odontology.** Chicago: University of Chicago, 1968, p. 17 e 27.
- RAWLINSON, J. **Review of Surgical Extraction of Maxillary Cheek Teeth.** Charlotte, NC, USA: American Association of Equine Practitioners (AAEP), 2013.
- SIMHOFER, H. **Minimally Invasive Buccotomy.** Charlotte, NC, USA: American Association of Equine Practitioners (AAEP), 2013
- STOLL, M. **Minimally Invasive Transbuccal Surgery and Screw Extraction.** Albuquerque, NM, USA: American Association of Equine Practitioners (AAEP), 2011.
- TAYLOR, P.M.; CLARKE, K.W., **Manual de Anestesia em Equinos.** 2ª edição, pag. 21-23. São Paulo, Sp, BRA: Editora MedVet Ltda, 2009